

骨格筋型塩化物イオンチャネル遺伝子 (*CLCN1*) の 複合ヘテロ接合体変異で重症化した Thomsen 病

佐々木良元^{1)*} 高橋 正紀²⁾ 穀内 洋介²⁾ 平山 正昭³⁾
衣斐 達⁴⁾ 富本 秀和¹⁾ 望月 秀樹²⁾ 佐橋 功⁵⁾

要旨：発端者は22歳女性である。幼少期より重症な筋強直・筋肥大を示し、Thomsen病と臨床診断されていた。発端者の母側はきわめて軽症なThomsen病の優性家系で、父側は非罹患家系であった。*CLCN1* 遺伝子解析では、重症の発端者に c.1615A>G と c.1679T>C、軽症の母に c.1679T>C、無症候の父に c.1615A>G の既報の変異がみとめられた。母は症候性Thomsen病、父は無症候性保因者であり、両変異の複合ヘテロ接合体が発端者の重症化に関与したものと考えた。Thomsen病の変異は浸透性が低く、同一家系内でも多様な重症度を示すが、非罹患家系の親に存在する変異により筋症状が重症化することがある。

(臨床神経 2013;53:316-319)

Key words：先天性ミオトニー、トムゼン病、ベッカー病、骨格筋型塩化物イオンチャネル遺伝子、複合ヘテロ接合体

はじめに

遺伝性骨格筋イオンチャネル異常症の一つである先天性ミオトニーは、骨格筋型塩化物イオンチャネル遺伝子である *CLCN1* 変異が原因であり、優性遺伝のThomsen病と劣性遺伝のBecker病に分類される。先天性ミオトニーの骨格筋症候は、軽度のミオトニーから筋力低下をとめない日常生活に支障が出現する重症例まで、臨床スペクトラムの幅は広い。重症型の多くは二つの変異アリル（ホモ接合体または複合ヘテロ接合体）を有し、一つの変異アリルを有するヘテロ接合体では、無症候から明らかなミオトニーを呈するものまで、様々な重症度を示す。しかし、二つの変異アリルを有していても軽症の表現型を示すことはまれでなく、両者の表現型はオーバーラップし、臨床症候のみから判別困難なことがある¹⁾。

われわれは、発端者が重症で、母がきわめて軽症であるThomsen病家系において、*CLCN1* 遺伝子解析をおこない、非罹患家系の無症候の父にも発端者の重症化に影響を与えたと考えられる遺伝子変異をみとめたので報告する。

症 例

患者1（発端者）：22歳、女性

主訴：筋肉のこわばり

既往歴：特記事項なし。

家族歴（Fig. 1）：母、母方伯父、母方祖父に、同様の症状がみとめられたが、発端者よりきわめて軽症であった。父方の家系に同様の症状を有する者はいなかった。

病歴：出産、新生児期の発達に異常はなかった。処女歩行は11ヵ月で、1歳半頃から歩行がロボットのようにぎこちなく、とくに動き始めがぎこちないことに気付かれ、3歳時に、Thomsen病と診断された。水泳やかけっこが苦手よく転倒していた。眼輪筋、舌、四肢のこわばりを自覚し、こわばりは動き始めに強く、運動のくりかえしで改善した。寒冷でこわばりは強くなった。加齢とともに筋肉のこわばりはやや軽減し、つまづくことはあるが、幼少期より転倒する回数はしだいに減った。通院中の血清CK値は105～292 IU/l（正常値28～132）と軽度上昇していた。メキシレチン（300 mg/日）の内服により、ミオトニー症状は軽度改善した。

神経所見：精神・知能は正常で、ヘラクレス様体型、ふくらはぎの筋肥大、前腕遠位部と前頸部の軽度筋萎縮、高度の

*Corresponding author: 三重大学大学院医学系研究科神経病態内科学〔〒514-8507 三重県津市江戸橋2-174〕

¹⁾ 三重大学大学院医学系研究科神経病態内科学

²⁾ 大阪大学大学院医学系研究科神経内科学

³⁾ 名古屋大学医学部保健学科

⁴⁾ 愛知医科大学看護学部

⁵⁾ 愛知医科大学メディカルクリニック神経内科

（受付日：2012年8月14日）

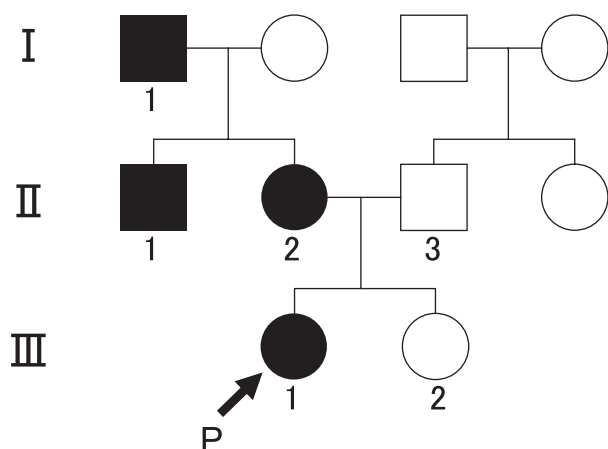


Fig. 1 Pedigree of the present family.

I-1: mildly affected, II-1: mildly affected, II-2: mildly affected, II-3: asymptomatic subject with normal neurological examination and no myotonia on needle electromyography, III-1: severely affected, III-2: asymptomatic.

把握および叩打性ミオトニー, warm-up 現象がみとめられた.

神経生理所見: 筋電図でミオトニー放電と筋原性変化, 20 Hz の反復刺激試験で 35 % の waning がみとめられた. Short exercise test と prolonged exercise test は正常であった.

患者 2 (母): 47 歳, 女性

病歴: 幼少期から運動開始時に動きにくいことを自覚していたが, 医療機関を受診したことはなく, 発端者である娘の診察時に Thomsen 病と診断された. 症状は娘より軽く, かけっこで最初魔法がかかったように走り出すことができなかつたり, 車からすぐに降りることができなかつたりした. 舌が動きにくいことも自覚していた.

神経所見: 筋肥大はなく, 把握ミオトニーは軽度で, 叩打性ミオトニーはみとめられなかつた.

神経生理検査: 筋電図でミオトニー放電がみとめられたが, 筋原性変化はみとめられなかつた. 20 Hz の反復刺激試験は正常反応であった.

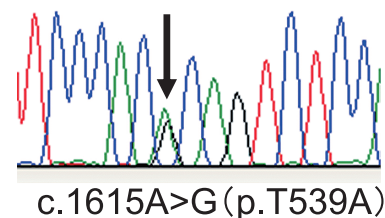
血清 CK 値は正常, 事前承諾をえてなされた左上腕二頭筋生検では軽度のタイプ 2 線維萎縮がみとめられた.

発端者の妹と父および父の両親と妹; すべて無症状であり, 父の詳細な診察や筋電図でミオトニーはみとめられなかつた.

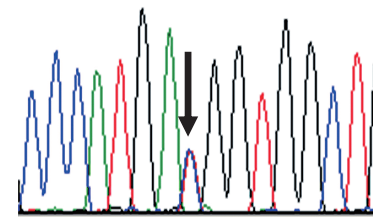
CLCN1 遺伝子解析の方法と結果 (Fig. 2)

発端者, 両親, 妹の末梢血白血球から DNA を抽出し, PCR 直接シーケンス法により CLCN1 の全 23 エクソンの塩基配列を決定した. 発端者に c.1615A>G (T539A) と c.1679T>C (M560T), 母に c.1679T>C (M560T), 無症候の父に c.1615A>G (T539A) がみとめられたが, 妹にはいずれの変異もみとめられなかつた.

Index case
III-1

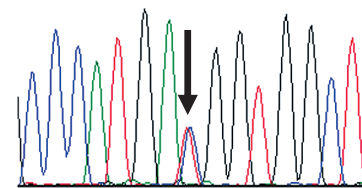


c.1615A>G (p.T539A)



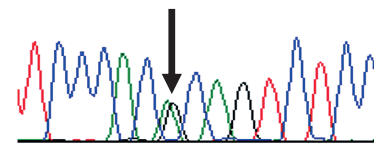
c.1679T>C (p.M560T)

Mother
II-2



c.1679T>C (p.M560T)

Father
II-3



c.1615A>G (p.T539A)

Fig. 2 Sequencing analysis of the family members.

Sequencing results show a heterozygous A-to-G transition at nucleotide 1615 in exon 15 (p.T539A) and a heterozygous T-to-C transition at nucleotide 1679 in exon 15 (p.M560T). The index patient (III-1) has compound heterozygous mutations of T539A and M560T. Her father (II-3) has a heterozygous mutation of T539A. Her mother (II-2) has a heterozygous mutation of M560T. Her sister showed no mutations (data not shown).

考 察

本家系は, 臨床症候, 神経生理所見および優性遺伝を示す家族歴から Thomsen 病と診断した. 本家系では, 発端者が重症で, 他の発症者はきわめて軽症であり, 同じ家系内で重症度が異なった. 遺伝子解析では, 軽症の母に M560T のヘテロ接合体, 無症候の父に T539A のヘテロ接合体, 発端者である重症の娘に T539A, M560T 両者の複合ヘテロ接合体がみとめられた.

CLCN1 変異の特徴として, Thomsen 病, Becker 病の両方が, 同じ遺伝子変異により発症しえること²⁾, Thomsen 病の遺伝

子変異の多くは、浸透性が低く、同じ家系内でも、ミオトニーをみとめないものから重度のミオトニーをみとめるものまで様々な重症度を示すこと¹⁾が知られている。無症状であるが筋電図でミオトニー放電がみとめられる latent myotonia や無症候性保因者もまれではない。また、Thomsen 病の変異のホモ接合体では、重症化することが知られている^{3)~6)}。すなわち、変異アリルを一つ有しているばあいは、無症候~明らかなミオトニーまで多様な症状を呈し、変異アリルを二つ有しているばあいは、軽症~重症のミオトニーを呈するという、遺伝子量効果がみとめられる。

本家系でみとめられた T539A と M560T はいずれも既報の変異であった。T539A は日本と豪州から報告されているが、豪州からの報告は電気生理的検索のみで、臨床特徴は記載されていない⁷⁾。日本では、Thomsen 病として 3 家系が報告されており、軽症から重症まで多様な表現型を示した⁸⁾。M560T は、日本と中国から報告され、日本の症例はきわめて軽症な Thomsen 病であった⁹⁾。中国の症例は、Becker 病として報告され、父が M560T、母が Y261C、子供が両者の複合ヘテロ接合体であった¹⁰⁾。無症状の母は、Becker 病の既報の変異を有し、父は 10 歳代に軽度のミオトニー症状があったが、無症候性保因者と判断された。しかし、父は軽症の Thomsen 病とも考えられ、日本の報告と併せて、M560T は浸透率の低い Thomsen 病の変異と考えられる。T539A、M560T とともに Thomsen 病の変異であることから、本家系の発端者は、Thomsen 病の二つの変異が複合ヘテロ接合体となって重症化したものと考えた。

CLCN1 遺伝子は、イオン透過部を含有するサブユニットをコードし、それらが 2 量体を形成し、2 連発銃のようにチャネルを形成している。Thomsen 病の変異では、正常サブユニットと 2 量体を形成すると、正常サブユニットのチャネル電流も抑制する (dominant negative 作用)。T539 と M560 は 2 量体形成にかかわることが示唆されており⁷⁾、これらの複合ヘテロ接合体変異で重症化することはありえる。

Thomsen 病では同一家系内でも表現型がことなる特徴があるが、非罹患家系の親に存在する変異からの複合ヘテロ接合体変異により筋症状が重症化することがある。さらに、遺伝子レベルでは、本家系の発端者のように Thomsen 病と Becker 病を明確に区別できない症例が存在する。

謝辞：本研究は、厚生労働科学研究 難治性疾患克服研究事業の補助を受けておこなった。

※本論文に関連し、開示すべき COI 状態にある企業、組織、団体はいずれもありません。

文 献

- 1) Colding-Jørgensen E. Phenotypic variability in myotonia congenita. *Muscle Nerve* 2005;32:19-34.
- 2) Plassart-Schiess E, Gervais A, Eymard B, et al. Novel muscle chloride channel (CLCN1) mutations in myotonia congenita with various modes of inheritance including incomplete dominance and penetrance. *Neurology* 1998;50:1176-1179.
- 3) Sasaki R, Ito N, Shimamura M, et al. A novel mutation: P480T in a Japanese family with Thomsen's myotonia congenita. *Muscle Nerve* 2001;24:357-363.
- 4) Shalata A, Furman H, Adir V, et al. Myotonia congenita in a large consanguineous Arab family: Insight into the clinical spectrum of carriers and double heterozygotes of a novel mutation in the chloride channel CLCN1 gene. *Muscle Nerve* 2010;41:264-469.
- 5) Dunø M, Colding-Jørgensen E, Grunnet M, et al. Difference in allelic expression of the CLCN1 gene and the possible influence on the myotonia congenita phenotype. *Eur J Hum Genet* 2004;12:738-743.
- 6) Bernard G, Poulin C, Puymirat J, et al. Dosage effect of a dominant CLCN1 mutation: a novel syndrome. *J Child Neurol* 2008;23:163-166.
- 7) Duffield M, Rychkov G, Bretag A, et al. Involvement of helices at the dimer interface in ClC-1 common gating. *J Gen Physiol* 2003;121:149-161.
- 8) 迫田俊一, 有村由美子, 市来征人ら. ヘテロなミスセンス変異 T539A による Thomsen 病 3 家系の臨床的検討 (会). *臨床神経* 2006;46:1040.
- 9) 木村明代, 小笠原淳一, 川井元晴ら. Thomsen 病の 31 歳女性例 (会). *臨床神経* 2008;48:531.
- 10) Gao F, Ma FC, Yuan F, et al. Novel chloride channel gene mutations in two unrelated Chinese families with myotonia congenita. *Neurology India* 2010;58:743-746.

Abstract

**Compound heterozygous mutations in the muscle chloride channel gene (*CLCN1*)
in a Japanese family with Thomsen's disease**

Ryogen Sasaki, M.D.¹⁾, Masanori P. Takahashi, M.D.²⁾, Yosuke Kokunai, M.D.²⁾, Masaaki Hirayama, M.D.³⁾,
Toru Ibi, M.D.⁴⁾, Hidekazu Tomimoto, M.D.¹⁾, Hideki Mochizuki, M.D.²⁾ and Ko Sahashi, M.D.⁵⁾

¹⁾Department of Neurology, Mie University Graduate School of Medicine

²⁾Department of Neurology, Osaka University Graduate School of Medicine

³⁾Department of Pathophysiological Laboratory Science, Nagoya University Graduate School of Medicine

⁴⁾Faculty of Nursing, Aichi Medical University

⁵⁾Aichi Medical Clinic, Aichi Medical University School of Medicine

Autosomal-dominant type of myotonia (Thomsen's disease) and autosomal-recessive one (Becker's disease) are caused by mutations in the skeletal muscle voltage-gated chloride channel gene (*CLCN1*). Clinical manifestation of the diseases ranges from minimum to severely disabling myotonia. We report a Japanese family with Thomsen's disease, featuring an index female young patient who possesses two dominantly-inherited mutated *CLCN1* alleles. She showed severe myotonic symptoms from 18 months of age, associated with moderate muscle hypertrophy. Her mother had mild myotonic signs without muscle hypertrophy. Her father was quite normal by both clinical and electromyographic examinations. With genomic DNA extracted from blood leukocytes, all 23 exons of the *CLCN1* gene were analyzed by direct sequencing of PCR products. The analysis revealed compound heterozygous mutations of T539A and M560T in the index patient, a heterozygous mutation of T539A in her mother, and a heterozygous mutation of M560T in her father. Since both mutations were previously described in families of Thomsen's disease, her father was regarded as a non-symptomatic carrier. The family reveals that compound heterozygosity of two dominantly inheritable disease mutations exacerbates the myotonia, suggesting the dosage effect of *CLCN1* mutation responsible for myotonia congenita of Thomsen type.

(Clin Neurol 2013;53:316-319)

Key words: myotonia congenita, Thomsen's disease, Becker's disease, *CLCN1*, compound heterozygote
